Jimmy GROSS (2012)

Institut de Rhumatologie Interventionnelle (IRI), Paris, CHU Henri Mondor, Créteil

Conflits d'intérêt : JG déclare les liens permanents avec : Arthrex ; les interventions ponctuelles de : Abbvie, BMS, Merz.

Jérémy MAILLET (2011)

Institut de Rhumatologie Interventionnelle (IRI), Paris. CHU Lariboisière, Paris

Conflits d'intérêt : JM déclare l'absence de lien permanent ; les interventions ponctuelles de : Arthrex, Abbvie, Pfizer.

LA RHUMATOLOGIE INTERVENTIONNELLE, UNE SPÉCIALITÉ EN PLEIN ESSOR

Mots clefs : 1 interventionnelle, infiltrations échoguidées, médecine régénératrice, Dupuytren, doigt à ressaut

Depuis toujours, les gestes de ponction et d'infiltrations ont fait partie intégrante du champ de compétence du rhumatologue. A la fois nécessaire pour le diagnostic et le traitement, la rhumatologie interventionnelle a connu un essor spectaculaire ces dernières années de par le développement de l'échographie. Un large panel de gestes interventionnels est maintenant possible au lit du malade, allant des ponctions et infiltrations standards, aux traitements percutanés pouvant, dans certains cas, remplacer le traitement chirurgical, à l'orée de la médecine régénératrice et de l'algologie interventionnelle. Cet article a pour but de décrire ce champ de compétences actuel et l'avenir de la rhumatologie interventionnelle.

Malgré une création récente de la spécialité, la rhumatologie occupe aujourd'hui une position centrale dans la prise en charge médicale de la population. Le champ d'action du rhumatologue français est extrêmement vaste et se démarque de celui de ses voisins notamment par la place qui est donnée à la pathologie mécanique.

Depuis toujours, la rhumatologie à la française a su se faire une place de choix dans le monde de l'interventionnel ; avec en premier lieu les infiltrations. Les injections locales intra-articulaires, péri-articulaires ou rachidiennes, constituent certainement un des actes thérapeutiques les plus courants de la pratique rhumatologique quotidienne. Le point de départ remonte à la naissance de la cortisone et à son usage intra-articulaire par Hollander dès 1951 (1). Le rhumatologue est aujourd'hui l'expert de ce geste, que ce soit pour poser l'indication mais également pour sa dextérité et sa connaissance de l'acte. Le nombre d'infiltrations annuelles en France est évalué à plus de 3 millions, avec un risque septique faible (1 / 70 000 gestes environ) attestant de sa bonne maîtrise.

Si les années 1990-2000 ont été marquées par les évolutions dans la prise en charge des rhumatismes inflammatoires avec l'arrivée des biomédicaments révolutionnaires pour les patients, les 10 dernières années ont vu un retour en force de l'intérêt, notamment des jeunes rhumatologues pour le traitement de la pathologie mécanique, qu'elle soit dégénérative ou sportive.

Ce dynamisme retrouvé a conduit à une amélioration de la formation des rhumatologues mais également à l'acquisition de nouvelles compétences techniques.

Soucieuse de ne pas revivre ce qui s'est passé avec l'arthroscopie, technique dont les précurseurs ont été les rhumatologues mais qui aujourd'hui est tombée dans le giron de la chirurgie, la spécialité a su se structurer notamment par la mise en place de formations validantes (DIU) enseignées par des rhumatologues.

La rhumatologie interventionnelle est aujourd'hui en plein essor !

01b-AIHP RHUMATO-v11.indd 10 08/12/2021 10:48

Développement de l'échographie interventionnelle

Depuis 30 ans, l'échographie a pris une place de plus en plus importante dans la pratique quotidienne du rhumatologue, initialement pour le diagnostic des pathologies articulaires et péri-articulaires, puis pour guider les gestes de rhumatologie interventionnelle.

Elle a pour bénéfice d'être non-irradiante, de faible coût et sans contre-indication. Son utilisation dans la pratique courante (diagnostique et thérapeutique) est recommandée (2) et la formation, initialement sous forme de Diplômes Universitaires (DU ECRIN, DIEGO) fait maintenant partie intégrante de la formation initiale de l'interne de rhumatologie via le Collège français des enseignants en rhumatologie (COFER). L'ensemble des « nouveaux » rhumatologue sera donc formé à l'échographie en pratique clinique courante.

L'échographie a permis d'améliorer la précision, la sécurité et l'efficacité des gestes interventionnels par repère palpatoire, injustement qualifiés de gestes « à l'aveugle ». Les gestes de ponction ou d'infiltration échoguidés ont démontré une meilleure précision et une meilleure efficacité (3–5). Son caractère dynamique permet, contrairement aux infiltrations sous scopie, de visualiser en temps réel la pénétration de l'aiguille et d'éviter de léser les paquets nerveux responsables de douleurs per et post procédures ainsi que les vaisseaux responsables des hématomes.

Son arrivée au lit du malade a permis d'accéder, dans les services et en ville, aux ponctions et infiltrations d'articulations profondes (hanche, épaule, hiatus…) et d'aboutir à l'autonomie nécessaire au rhumatologue pour pratiquer son art du diagnostic au traitement. L'amélioration constante des sondes, et la diminution des coûts en font un outil à la fois accessible et indispensable.

Le rachis, de par sa profondeur et l'atténuation des ondes du faisceau ultrasonore par les structures osseuses reste encore difficile d'accès, cependant les sondes profondes permettent désormais la visualisation et le guidage des gestes, certes moins aisément qu'avec la scopie ou le scanner, à l'exception notable de l'infiltration épidurale par la voie du hiatus sacro-coccygien qui est facilement accessible et permet de s'affranchir du risque de brèche méningée responsable de syndrome post ponction lombaire (6,7) ***(Image 1)***.

Biopsie synoviale

Pour le diagnostic étiologique des arthrites infectieuses (en particulier pour les maladies de Lyme, Whipple, mycobactéries…) ou inflammatoires indéterminées, et en cas de ponction « blanche » ou dont le résultat n'est pas probant, il est parfois nécessaire de faire analyser du tissu synovial. Encore une fois, le rhumatologue, sous échoguidage, est désormais capable de réaliser les biopsies synoviales de la quasi-totalité des articulations à l'aide de trocarts à biopsie percutanée et à l'instar de ce qui se fait pour les biopsies de prostate échoguidées (8) ***(Image 2)***.

L'analyse du tissu synovial est aussi nécessaire dans le cadre de la recherche, afin de mieux comprendre les mécanismes pathobiologiques des rhumatismes inflammatoires et de définir les facteurs prédictifs de bonne réponse aux traitements (9,10)

Médecine régénératrice

L'essor de la rhumatologie interventionnelle passe aussi par de nouveaux « produits » injectables. Les corticoïdes ou l'acide hyaluronique, traitements utilisés en pratique courante depuis des dizaines d'années, ont montré leurs limites pour le traitement à long terme des pathologies musculosquelettiques. Ces dernières années ont vu arriver en pratique courante les traitements autologues à visée régénératrice. Le premier de ces traitements est le Plasma Riche en Plaquettes (PRP), consistant en l'injection de plasma autologue concentré en plaquettes par centrifugation « au lit du malade » après prélèvement sanguin périphérique. Ce plasma est ensuite injecté dans les articulations ou les tendons. Bien que le PRP n'ait pas démontré d'effet régénératif sur le cartilage, de nombreuses études

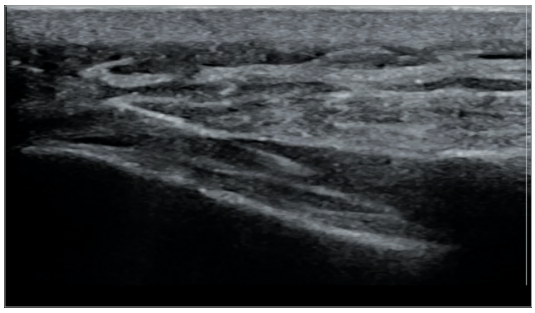

Image 1. *Infiltration épidurale échoguidée par la voie du hiatus sacro-coccygien. (Dr Gross Jimmy)*

Image 2. *Biopsie synoviale échoguidée de cheville dans le cadre d'une monoarthrite indéterminée. (Dr Gross Jimmy)*

et méta-analyses ont démontré son efficacité supérieure à l'acide hyaluronique sur le long terme, en particulier sur la gonarthrose (11,12). Le PRP permet également de s'affranchir des contre-indications relatives aux infiltrations de corticoïdes : hypertension et diabètes déséquilibrés, risque de rupture tendineuse.

Le PRP a aussi montré une efficacité dans le traitement de certaines tendinopathies chroniques et des aponévropathies plantaires, cependant, la grande hétérogénéité de préparation du PRP rend parfois difficile de conclure pour certains sites (13,14).

Seule ou associé à l'injection intra-tendineuse de PRP, la ténotomie percutanée échoguidée à l'aiguille permet de réaliser un peignage du tendon, à l'instar de ce qui se pratique lors des peignages chirurgicaux de tendons (15,16).

Au-delà des PRP, les injections intra-articulaires de cellules souches mésenchymateuses sont à l'étude et vont probablement se développer dans les prochaines années (17)

Algologie interventionnelle

La crise des opiacés, particulièrement médiatisée outre-Atlantique n'épargne pas nos patients. En réponse à cela, et pour éviter ou diminuer la prise de ces traitements, ont été développées de multiples techniques d'algologie interventionnelle, pratiquées par les anesthésistes et médecins algologues, aussi accessibles aux rhumatologues.

Ces techniques vont de l'hydrodissection et infiltrations des nerfs périphériques et rachidiens, aux blocs nerveux échoguidés, dénervation percutanée par radiofréquence ou thermocoagulation (18,19) et offrent une alternative nécessaire aux antalgiques opiacés ***(Image 3)***. Gage à l'avenir de définir leur position et leurs indications, dans ce contexte, le rhumatologue, de par sa formation, aura certainement une place centrale dans la décision et la réalisation de ces gestes.

Traitements percutanés en dehors des infiltrations

Les évolutions techniques et thérapeutiques tendent à réduire les temps d'hospitalisation et les voies d'abord.

Si le traitement de la maladie de Dupuytren a été révolutionné par l'invention de l'aponévrotomie à l'aiguille il y a maintenant plus de 40 ans, l'avènement de l'échographie offrant des images dynamiques et de plus en plus précises a conduit à proposer de nouveaux traitements des syndromes canalaires.

Aponévrotomie à l'aiguille dans la maladie de Dupuytren

Décrite en 1831 par le baron Guillaume Dupuytren, chirurgien à l'hôtel Dieu à Paris, la maladie éponyme est liée à une rétraction fibreuse de l'aponévrose palmaire moyenne responsable d'une flexion progressive et irréductible d'un ou plusieurs doigts. La prise en charge médicochirurgicale, parfois difficile, doit être adaptée au terrain et à la forme clinique.

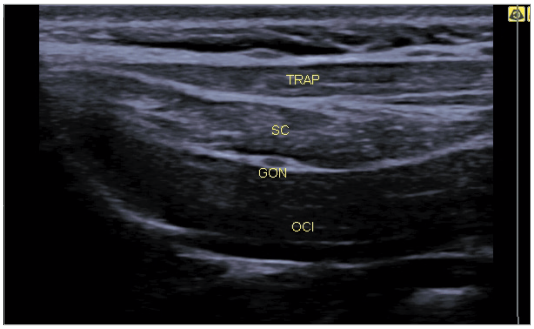

Image 3. *Echographie du grand nerf occipital (GON) à son émergence du rachis cervical. Muscles Trapezius (TRAP), Semi Spinalis Capitis (SC), Obliquus Capitiis inferior (OCI). (Dr Gross Jimmy)*

Image 4. *A : Procédure d'aponévrotomie à l'aiguille. B : Photographie pré-traitement. C : Photographie post-traitement (Dr MAILLET Jérémy)*

Une des grandes avancées thérapeutiques a été la mise en place de l'aponévrotomie à l'aiguille percutanée ; technique développée par les rhumatologues de l'hôpital Lariboisière sous l'impulsion de J.L. Lermusiaux depuis les années 80 (20). C'est un traitement non chirurgical, ambulatoire, rapide, efficace et peu onéreux. Le geste peut être pratiqué au cabinet, en salle de soins, nécessitant une simple anesthésie locale. L'aponévrotomie consiste à réaliser des perforations et sections des cordes aponévrotiques à travers la peau, à l'aide du biseau de l'aiguille utilisée pour l'injection de l'anesthésique local. La fragilisation de la bride est réalisée par des mouvements de va-et-vient « en étoile » de l'aiguille. La reconnaissance du bon positionnement de l'aiguille par le thérapeute est liée à une sensation très particulière « comme si l'on mettait l'aiguille au contact d'une pierre-ponce ». La traction du doigt dans l'axe permet la rupture de la fibrose avec souvent un craquement audible s'accompagnant de l'extension du doigt ***(Image 4)***.

Cette technique reste aujourd'hui le traitement de référence, non chirurgical, de la maladie de Dupuytren, et ce malgré l'arrivée sur le marché de nouveaux traitements comme les injections de collagénases ou de PRP.

01b-AIHP RHUMATO-v11.indd 12 08/12/2021 10:48

Vieille de 40 ans, la technique continue à être enseignée aux rhumatologues et aux chirurgiens, notamment par les élèves de J. L. Lermusiaux, dans le cadre de séminaires de formations pratique dans l'URAM à Laribosisière.

Aujourd'hui, les données extraites du SNIIRAM suggèrent que 5 % des rhumatologues libéraux sont formés et pratiquent couramment la technique (Livre blanc).

Doigt à ressaut : section percutanée de la poulie A1

Cette technique mini-invasive s'est développée au milieu des années 1950 (21), dans l'idée de reproduire une chirurgie à ciel ouvert, d'abord en repère palpatoire puis rapidement sous échoguidage pour sécuriser le geste (22).

De par sa durée et son caractère peu invasif, cette nouvelle technique peut être réalisée dans une salle dédiée à l'activité interventionnelle, type salle de radiologie interventionnelle et permet de s'affranchir des contraintes du bloc opératoire.

Outre l'échographe et la sonde haute fréquence, le matériel utilisé est d'usage courant et peu onéreux.

La section de poulie débute avec une anesthésie traçante, sous cutanée, en demandant au patient de garder la main bien ouverte et les doigts écartés de manière à repousser en profondeur le paquet vasculo-nerveux.

Image 5 : Matériel utilisé pour le traitement percutané du doigt à ressaut à l'aiguille sous contrôle échographique (Dr MAILLET Jérémy)

Après l'anesthésie traçante à la lidocaïne du tissu sous cutané et au contact de la poulie A1 sous contrôle échographique, la section de la poulie est réalisée à l'aide d'une aiguille intra musculaire longue de 21 gauge ***(Image 5)***. Le biseau est placé latéralement de sorte à augmenter son

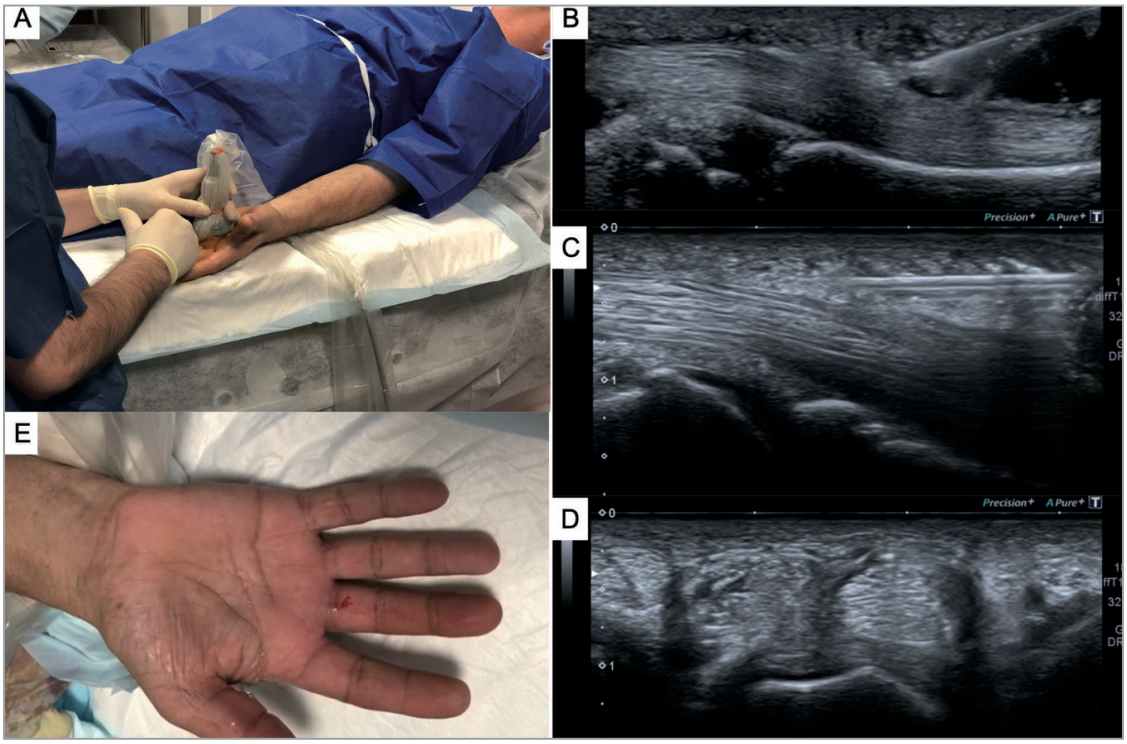

Image 6. *A : Photographie de l'installation du patient pour le traitement percutané du doigt à ressaut. B : Coupe échographique de l'anesthésie traçante du plan sous cutané et au contact de la poulie A1. C : Coupe longitudinale de la section de poulie A1. D : Coupe axiale sur la poulie A1 pendant la procédure de section de poulie. E : Photographie montrant le point de ponction en fin de procédure. (Dr MAILLET Jérémy)*

pouvoir tranchant. Plusieurs passages au travers de la poulie A1, contrôlés échographiquement en coupe longitudinale et axiale permettent d'augmenter la surface de section de cette poulie et ainsi de faire disparaître le ressaut ***(Image 6)***.

Le traitement se termine avec la mise en place d'un pansement simple, sans point de suture avec pour consigne au patient d'éviter de mettre sa main dans l'eau ou d'effectuer des travaux salissants pendant les 72 premières heures.

Libération percutanée du nerf médian au canal Carpien

Bertrand Lecoq, rhumatologue, a été le précurseur français du développement de la libération du canal carpien par « écho-chirurgie » (23). Ainsi, il est aujourd'hui possible de proposer aux patients une alternative à la chirurgie classique en cas d'échec du traitement conservateur. La libération est alors faite sous anesthésie locale, sous contrôle échographique permanent ; la section du ligament annulaire du carpe pouvant être réalisée en toute sécurité à l'aide d'un outil dédié (crochet).

La simplification de la procédure, l'absence de recours à un bloc anesthésique, rend la technique accessible à tout praticien formé en échographie interventionnelle, après un apprentissage obligatoire sur sujet anatomique. Si cette technique est aujourd'hui peu pratiquée par des médecins et plutôt réservée à des chirurgiens, elle n'en reste pas moins accessible. Un des freins restant pour le rhumatologue concerne l'assurance en cas d'effets indésirables et la cotation de l'acte.

Conclusion

La rhumatologie interventionnelle a acquis ses lettres de noblesse au cours des dernières années, notamment grâce à l'avènement de l'échographie. La palette des gestes proposés par le rhumatologue à ses patients n'a jamais été aussi large et sécurisée, permettant au praticien de fournir une offre de soin complète. Les prochaines années promettent d'être riches avec le développement de nouvelles techniques micro-invasives, réalisables hors bloc, que le rhumatologue interventionnel devra maîtriser. Le dynamisme de la rhumatologie interventionnelle pourra être porté par des centres experts hospitaliers mais également libéraux (Institut de rhumatologie interventionnelle).

Références

1. Hollander JL, Brown EM, Jessar RA, Brown CY. Hydrocortisone and cortisone injected into arthritic joints; comparative effects of and use of hydrocortisone as a local antiarthritic agent. J Am Med Assoc. 22 déc 1951;147(17):1629-35.
2. McAlindon T, Kissin E, Nazarian L, Ranganath V, Prakash S, Taylor M, et al. American College of Rheumatology report on reasonable use of musculoskeletal ultrasonography in rheumatology clinical practice. Arthritis Care Res. 2012;64(11):1625-40.
3. Aly A-R, Rajasekaran S, Ashworth N. Ultrasound-guided shoulder girdle injections are more accurate and more effective than landmark-guided injections: a systematic review and meta-analysis. Br J Sports Med. août 2015;49(16):1042-9.
4. Evers S, Bryan AJ, Sanders TL, Selles RW, Gelfman R, Amadio PC. Effectiveness of Ultrasound-Guided Compared to Blind Steroid Injections in the Treatment of Carpal Tunnel Syndrome. Arthritis Care Res. juill 2017;69(7):1060-5.
5. Sibbitt WL, Peisajovich A, Michael AA, Park KS, Sibbitt RR, Band PA, et al. Does sonographic needle guidance affect the clinical outcome of intraarticular injections? J Rheumatol. sept 2009;36(9):1892-902.
6. Hurdle M-FB. Ultrasound-Guided Spinal Procedures for Pain: A Review. Phys Med Rehabil Clin N Am. août 2016;27(3):673-86.
7. Robin F, Coiffier G, Albert J-D, Darrieutort-Laffite C, Rio S, Goff B, et al. Infiltration épidurale échoguidée par la voie du hiatus sacrococcygien dans la prise en charge des lomboradiculalgies : étude observationnelle prospective bicentrique chez 150 patients. Rev Rhum. 1 oct 2020;87.
8. Marin F, Lasbleiz J, Albert J-D, Askri A, Werner-Leyval S, Duval H, et al. Technique et évaluation du guidage échographique pour la réalisation de biopsies synoviales. J Radiol. 1 mai 2006;87:561-5.
9. Sadanand S. A synovial biopsy–driven trial in rheumatoid arthritis. Nat Med [Internet]. 18 févr 2021 [cité 28 août 2021]; Disponible sur: https://www.nature.com/articles/d41591-021-00010-y
10. Humby F, Kelly S, Hands R, Rocher V, DiCicco M, Ng N, et al. Use of ultrasound-guided small joint biopsy to evaluate the histopathologic response to rheumatoid arthritis therapy: recommendations for application to clinical trials. Arthritis Rheumatol Hoboken NJ. oct 2015;67(10):2601-10.
11. Dai W-L, Zhou A-G, Zhang H, Zhang J. Efficacy of Platelet-Rich Plasma in the Treatment of Knee Osteoarthritis: A Meta-analysis of Randomized Controlled Trials. Arthrosc J Arthrosc Relat Surg Off Publ Arthrosc Assoc N Am Int Arthrosc Assoc. mars 2017;33(3):659-670.e1.
12. Eymard F, Ornetti P, Maillet J, Noel É, Adam P, Legré-Boyer V, et al. Intra-articular injections of platelet-rich plasma in symptomatic knee osteoarthritis: a consensus statement from French-speaking experts. Knee Surg Sports Traumatol Arthrosc [Internet]. 24 juin 2020 [cité 28 août 2021]; Disponible sur: https://doi.org/10.1007/s00167-020-06102-5
13. Shetty SH, Dhond A, Arora M, Deore S. Platelet-Rich Plasma Has Better Long-Term Results Than Corticosteroids or Placebo for Chronic Plantar Fasciitis: Randomized Control Trial. J Foot Ankle Surg Off Publ Am Coll Foot Ankle Surg. janv 2019;58(1):42-6.
14. Filardo G, Di Matteo B, Kon E, Merli G, Marcacci M. Platelet-rich plasma in tendon-related disorders: results and indications. Knee Surg Sports Traumatol Arthrosc. 1 juill 2018;26(7):1984-99.
15. Mishra AK, Skrepnik NV, Edwards SG, Jones GL, Sampson S, Vermillion DA, et al. Efficacy of Platelet-Rich Plasma for Chronic Tennis Elbow: A Double-Blind, Prospective, Multicenter, Randomized Controlled Trial of 230 Patients. Am J Sports Med. 1 févr 2014;42(2):463-71.
16. Housner JA, Jacobson JA, Misko R. Sonographically guided percutaneous needle tenotomy for the treatment of chronic tendinosis. J Ultrasound Med Off J Am Inst Ultrasound Med. sept 2009;28(9):1187-92.
17. Pers Y-M, Rackwitz L, Ferreira R, Pullig O, Delfour C, Barry F, et al. Adipose Mesenchymal Stromal Cell-Based Therapy for Severe Osteoarthritis of the Knee: A Phase I Dose-Escalation Trial. Stem Cells Transl Med. juill 2016;5(7):847-56.
18. Santana Pineda MM, Vanlinthout LE, Moreno Martín A, van Zundert J, Rodriguez Huertas F, Novalbos Ruiz JP. Analgesic Effect and Functional Improvement Caused by Radiofrequency Treatment of Genicular Nerves in Patients With Advanced Osteoarthritis of the Knee Until 1 Year Following Treatment. Reg Anesth Pain Med. févr 2017;42(1):62-8.
19. Pingree MJ, Sole JS, O Brien TG, Eldrige JS, Moeschler SM. Clinical Efficacy of an Ultrasound-Guided Greater Occipital Nerve Block at the Level of C2. Reg Anesth Pain Med. févr 2017;42(1):99-104.
20. Beaudreuil J, Lellouche H, Orcel P, Bardin T. Needle aponeurotomy in Dupuytren's disease. Joint Bone Spine. janv 2012;79(1):13-6.
21. Lorthioir J. Surgical treatment of trigger-finger by a subcutaneous method. J Bone Joint Surg Am. juill 1958;40-A(4):793-5.
22. Lapègue F, André A, Meyrignac O, Pasquier-Bernachot E, Dupré P, Brun C, et al. US-guided Percutaneous Release of the Trigger Finger by Using a 21-gauge Needle: A Prospective Study of 60 Cases. Radiology. 2016;280(2):493-9.
23. Lecoq B, Hanouz N, Vielpeau C, Marcelli C. Ultrasound-guided percutaneous surgery for carpal tunnel syndrome: a cadaver study. Joint Bone Spine. oct 2011;78(5):516-8.